Ueber

Polioencephalitis

mit

Ausgang in Porencephalie.

Inaugural-Dissertation

zur

Erlangung der Doktorwürde

in der

gesamten Medizin

verfasst und der

hohen medizinischen Fakultät

der

Kgl. Bayr. Ludwig-Maximilians-Universität zu München

vorgelegt von

Friedrich Henkel,

approb. Arzt aus Neustadt in Oberschlesien.

München, 1898.

Verlag von J. F. Lehmann.

Ueber

Polioencephalitis

mit

Ausgang in Porencephalie.

Inaugural-Dissertation

zur

Erlangung der Doktorwürde

in der

gesamten Medizin

verfasst und der

hohen medizinischen Fakultät

der

Kgl. Bayr. Ludwig-Maximilians-Universität zu München

vorgelegt von

Friedrich Henkel,

approb. Arzt aus Neustadt in Oberschlesien.

ACAD. LUGD. BAT. BIBL.

München, 1898.

Kgl. Hofbuchdruckerei Kastner & Lossen.

Referent:

Herr Obermedizinalrat Prof. Dr. Bollinger.

Den Namen Porencephalie für gewisse trichterförmige, von der Oberfläche des Hirnmantels in die Tiefe, zuweilen bis in die Ventrikel dringende Substanzverluste führte Heschl in die pathologische Anatomie ein. Dieser Forscher beschrieb zuerst acht hierhergehörige Fälle und kam zu dem Schlusse, dass die porencephalischen Defekte kongenital und wahrscheinlich keine Hemmungsmissbildung, sondern eine eigentliche Krankheit während der Entwickelung des Gehirns darstellen. Die nächste grössere Arbeit über Porencephalie verdanken wir Kundrat, der 41 hieher gehörige Fälle sammelte. Er stellte es als sicher hin, dass ein Teil der Defekte erst im extrauterinen Leben erworben sei und führt als Kriterium das Verhalten der Defektgrenzen, speziell den Windungsverlauf am Rande an. Er fasst die Fälle, bei denen die noch erhaltenen Windungen sich radiär gegen den Defektmittelpunkt richten und von Pia überkleidet sich mehr oder weniger steil abfallend gegen den Grund des Defektes hin senken, als angeboren auf. Bei später erworbenen seien die Windungen einfach in ihrem Verlaufe plötzlich unterbrochen, die Wände des Defektes also nicht von Windungen mit Piaüberkleidung, sondern von der blossgelegten Markmasse gebildet. Die übrigen Autoren, welche etwas über die Porencephalie veröffentlichten, haben sich in diesem Punkte der Ansicht Kundrats angeschlossen.

Was die Grösse der Defekte anlangt, so variieren diese von der Form einer engen Spalte bis zum Verluste ganzer Hirnlappen, ja selbst ganzer Hemisphären, so dass die Basalganglien nach Entfernung der Hirnhäute freiliegen. An Stelle der verloren gegangenen Hirnsubstanz finden wir mit seröser, bisweilen rötlich gefärbter oder milchig getrübter Flüssigkeit gefüllte Höhlen, die von den weichen Hirnhäuten brückenartig überspannt werden und oft gar von einigen

Gefässen durchzogen sind. Der Sitz der porencephalischen Defekte ist meist im Gebiete der Arteria fossae Sylvii mit Beteiligung der motorischen Region und der Brocaschen Windung, indessen kann er auch in allen anderen Lappen sein. Im Kleinhirn scheinen solche Läsionen nicht vorzukommen.

In Bezug auf die Aetiologie gehen die Ansichten ziemlich weit auseinander, was auch nicht zu verwundern ist, da frische Fälle fast gar nicht zur Sektion kommen und zwischen der Entstehung eines porencephalischen Herdes und der Autopsie in der Regel viele Jahre zu liegen pflegen. Die Anamnese fällt dann oft sehr dürftig aus und es ist nur die mikroskopische Untersuchung der Defektgrenzen im Vereine mit anderweitigen Hirn- und Organbefunden, welche einen einigermassen sicheren Schluss auf die letzte Ursache dieser Veränderung zulassen.

Kundrat, auf den sich die meisten Forscher in dieser Frage berufen, macht dieselben Ursachen, welche sonst Erweichungsherde, Narben, Cysten u. s. w. veranlassen, auch für die Porencephalieen verantwortlich, nämlich hämorrhagische und encephalitische Prozesse, Embolien, Thrombosen, Anämieen. „Und wem, so schreibt er, der eine grosse Zahl von Sektionen vorgenommen, sind nicht Formen letztgenannter Prozesse vorgekommen, mit wenigstens teilweiser, manchmal vollständiger, Zerstörung der Hirnsubstanz und Residuen, Lückenbildungen, wo diese Defekte von der Oberfläche der Hemisphären bis an den Ventrikelboden reichten? Warum sprechen wir hier nicht von Porencephalieen? Weil nicht der Defekt, sondern die Veränderungen im angrenzenden Gewebe das Auffallendste ist, und weil der Defekt nicht an die Oberfläche reicht, keinen Porus erzeugt hat. Und ist schliesslich eine apoplektische, eine encephalitische Cyste etwas anderes als ein Defekt der Hirnsubstanz, wie ihn die Porencephalie aufweist? Dem Aussehen nach können beide vollkommen gleich, die Wandungen narbig glatt, der Inhalt serös klare Flüssigkeit sein.“ Soweit Kundrat. Die anderen Autoren berichten über Fälle, bei denen sie ebenfalls die oben erwähnten Ursachen für die Entstehung der porencephalischen Defekte in Anspruch nehmen. Für den encephalitischen Prozess sind aber die wenigsten, und auch Kundrat lässt ihn nur für einige Fälle zur Erklärung zu.

Wie kann nun eine Encephalitis zu einer Porencephalie führen? Kundrat hat insbesondere die Endarteriitis syphilitica der Kinder und Neugeborenen im Auge und glaubt, dass der durch diesen Prozess bedingte Blutmangel gewisser Hirnteile eine anämische Nekrose der nervösen Substanz herbeiführe und schliesslich

mit der Resorption der nekrotisierten Massen ende. Indessen trennt er diesen entzündlichen Vorgang, bei dem nur die nervösen Bestandteile zu Grunde gehen und Gefässe und Stützgewebe sogar eine Wucherung erfahren sollen, streng von dem gewöhnlichen Prozess, bei dem jedes Gewebe in gleicher Weise angegriffen sei. Er bezeichnet obige Encephalitis als anämische.

Andere Autoren, wie Lallemand, Cruveilhier, Roger, Limbeck, Audry, Binswanger, Huguenin, Ranke, Strümpell führen Encephalitiden teils traumatischer, teils idiopathischer Natur, teils im Anschluss an Infektionen, teils an Entzündungen der Meningen an. Im folgenden sollen zunächst die Ansichten der Forscher unter den ebengenannten, die eine besondere Art von Entzündung annehmen, für die Entstehung porencephalischer Defekte hervorgehoben werden.

Es ist dies in erster Linie Limbeck, der Virchows Encephalitis congenita anführt, die häufig bei bald nach der Geburt verstorbenen Kindern, deren Mütter mit akuten Exanthemen oder Syphilis behaftet waren, auftrete und durch die Anwesenheit von massenhaften Fettkörnchenzellen charakterisiert sei. Er beschreibt einen nach seiner Ansicht hierhergehörigen Fall (siehe unten Nr. I), bei dem es zu einer ausgesprochenen Erweichung und Verflüssigung beinahe des ganzen Grosshirnmantels gekommen war, ein Bild, das, wie er sagt, ein Entwickelungsstadium der Porencephalie darstelle. Er behauptet, dass infolge von Encephalitis congenita disseminata eine umfangreiche Erweichung des Gehirns eintreten und nach Ausheilung des Herdes ein porencephalischer Defekt zurückbleiben könne, ein ätiologisches Moment, das man bisher zu wenig berücksichtigt habe.

Huguenin sagt, dass es sich bei der Porencephalie um eine fötale Gefässverödung in der Pia handle, wobei allerdings der Prozess völlig unbekannt sei. Rinde und der grösste Teil der weissen Substanz seien in der Ernährung so durchaus auf den Gefässgehalt der Pia angewiesen, dass abnormale Blutverteilungen in derselben im Gehirn, wenigstens in der oberen Hälfte des Stabkranzes immer wieder zu finden seien. Bei den meningitischen Prozessen fänden sich sehr häufig Affektionen der Hirnrinde, deren Existenz begreiflich sei, wenn man die genaue Beziehung der Rinde zur Pia, namentlich die Abhängigkeit in Bezug auf Ernährungsverhältnisse ins Auge fasse. Binswanger beschreibt einen hierher gehörigen Fall (siehe unten Nr. VII).

Strümpell und Ranke haben in neuerer Zeit darauf aufmerksam gemacht, dass im Anschluss an cerebrale Kinderlähmung,

für die Strümpell zuerst den Namen Polioencephalitis acuta infantum später mit Erweiterung des Begriffes Encephalitis acuta infantum gebrauchte, sich regelmässig porencephalische Defekte vorfänden. Wo allerdings die ursprüngliche Entzündung nicht zu völliger Zerstörung der oberflächlichen Gehirnteile führe, käme es nicht zu einer wirklichen Porencephalie, sondern bloss zu einer narbigen Schrumpfung und Atrophie des betroffenen Teils. Die Polioencephalitis acuta sei analog der Poliomyelitis acuta infantum, beide beruhten jedenfalls auf einem entzündlichen Agens. Als charakteristisch für den Beginn der Polioencephalitis acuta werden Fieber, Erbrechen, Kopfschmerzen, Bewusstlosigkeit, Konvulsionen genannt, bald sei auch eine Hemiplegie oder Hemiparese zu bemerken. Späterhin träten epileptische Anfälle oder Athethose artige Bewegungen auf, während in den gelähmten Gliedern Wachstumsstörungen und Kontrakturen sich geltend machten. Störungen der Intelligenz und Sprache könnten damit verbunden sein. Strümpell gibt zu, dass Lähmungen im kindlichen Alter natürlich auch aus all den Ursachen auftreten können, welche sie beim Erwachsenen veranlassen. Andere Forscher wiederum suchen zu beweisen, dass in Fällen cerebraler Kinderlähmung mit Symptomen wie Strümpell sie angibt, Residuen von Entzündungen, wie porencephalische Defekte am Gehirn nicht nachzuweisen sind. Auf diesen Punkt wird am Schlusse dieser Arbeit noch genauer eingegangen werden.

Im Folgenden sind die Fälle von Porencephalie, bei denen ätiologisch eine Entzündung nach Ansicht der Veröffentlicher zu Grunde liegt, angeführt. Vorangestellt sind einige Fälle, die frisch zur Sektion kamen und bei ihrer Ausheilung wahrscheinlich zu porencephalischen Defekten geführt hätten.

I. Fall von Limbeck.

4 Tage altes Kind. Sturzgeburt in kauernder Stellung der Mutter. Trauma wird ausgeschlossen. Auffallend waren die sehr trägen Bewegungen des Kindes bei seinen Lebzeiten und die vollständige Reaktionslosigkeit auf grössere, mechanische Hautreize.

Aus dem Sektionsbericht: Schädel normal figuriert, Dura mater mit dem Schädeldach innig verwachsen. Beim Eröffnen der Schädelhöhle strömt aus derselben eine bräunlichrote, dünne, mit Flocken untermengte Flüssigkeit, welche unter dem Mikroskop sich aus zahlreichen Fettkörnchenkugeln, zerfallenen roten Blutkörperchen und Resten von Hirnsubstanz zusammengesetzt erwies.

Das gesamte Grosshirn glich einem cystenartigen weichen, mit einer Flüssigkeit gefüllten, schwappenden Sacke, aus dem sich die oben erwähnte Flüssigkeit entleerte. Die innern Meningen lagen der

Oberfläche der beiden Grosshirnhemisphären an, waren sehr blutreich und bildeten an einigen Stellen die einzige Wand dieses cystenartigen Sackes. Sowohl die basalen, wie auch die Gefässe der Konvexität der Hemisphären wurden aufs genaueste auf etwaigen Verschluss durch Thrombusbildung oder Endarteriitis untersucht, doch war das Resultat durchwegs negativ. Von der rechten Hemisphäre heisst es: „Fast der ganze Scheitellappen, der obere Teil des Schläfelappens und die hintere Partie des Stirnlappens waren durch einen Defekt der Hirnsubstanz substituiert, über welchen die inneren Meningen brückenartig hinüberzogen, so dass die genannten Hirnpartieen durch ein cystenartiges Gebilde vertreten zu sein schienen, an dessen innerer Fläche man noch stellenweise sehr deutlich Reste von Hirnsubstanz wahrnahm."

Aus der histologischen Untersuchung der Randpartieen des erhaltenen Gewebes, welche massenhafte Fettkörnchenzellen mit Resten zerfallener Nervensubstanz erkennen liess, schliesst Limbeck, dass es sich hierbei um Encephalitis congenita von Virchow handle. Das Ganze stelle ein Entwickelungsstadium der Porencephalie dar.

II. Fall von Gaudard, der 80 Fälle von cerebraler Kinderlähmung gesammelt hat und meistens Ausgang in Atrophia cerebri, Cystenbildung, Plaques jaunes gefunden hat. Der Fall ist mitgeteilt von Prof. D'Espine:

„Ein Mädchen von 5—6 Jahren, das bisher ganz gesund zu sein schien, wird plötzlich gegen Mittag von Kopfschmerz und Fieber ergriffen. Wir sehen es erst um 6 Uhr abends und finden es in heftigen Konvulsionen liegend, die rechte Gesichtshälfte, die Schulter und der rechte Arm werden von zahlreichen fast rhythmischen Zuckungen heimgesucht. Das Fieber ist sehr hoch, die Haut sehr heiss. Unter dem Einfluss von wiederholten kalten Uebergiessungen hören die Krämpfe auf, die Temperatur nähert sich der normalen, aber das Bewusstsein kehrt nicht zurück und die obere rechte Extremität zeigt schlaffe Lähmung. Das Kind stirbt im Koma ohne neue Konvulsionen am nächsten Morgen. Wir konstatieren bei der Sektion einen alten tuberkulösen Herd längs der Balkenarterie, in der Tiefe der Fissura sagittalis, von wo er sich auf die innere Seite der linken Hemisphäre erstreckt; auf der Konvexität derselben Hemisphäre gegen die mittlere Partie der Rolandoschen Furche ist die Pia verwachsen, stark kongestioniert, und die darunter liegende Hirnsubstanz erweicht. Wir finden keine Läsion in anderen Hirnpartieen. Die Hirnbasis ist vollkommen gesund, kein Hydrocephalus internus. Offenbar ist es die Lokalisation des heftigen entzündlichen Reizes auf die motorische Zone gewesen, welche den heftigen Ausbruch veranlasst hat, dem wir beiwohnten, während der alte Herd latent geblieben war, weil er auf eine nicht erregbare Partie des Gehirns beschränkt war."

„Unzweifelhaft", so heisst es weiter, „wäre das Kind, wenn es am Leben geblieben wäre, halbseitig gelähmt gewesen und dennoch war die Hauptläsion rein entzündlich (nicht tuberkulösen Ursprungs) und ganz und gar lokal und oberflächlich."

So weit Gaudard.

Dieser Fall scheint der Polioencephalitis acuta Strümpells sehr nahe zu stehen, wenn auch wohl die Meninx vasculosa das primär Erkrankte war. Der Name Meningo-Encephalitis, den Gaudard dafür auch gebraucht, dürfte das Ganze am besten bezeichnen. Nach seiner Ansicht ist die Meningo-Encephalitis eine der häufigeren Ursachen der Hemiplegieen der ersten Kindheit. Die daraus resultierende Läsion sei allerdings ganz oberflächlich und erstrecke sich nur auf die Rindenschicht des Gehirns. Es ist aber im oben beschriebenen Falle nicht abzusehen, ob nicht die bereits eingetretene Erweichung der Rinde auch auf das Mark übergegriffen haben würde und schliesslich zu einer Porencephalie geführt hätte.

III. Fall, 56. von Gaudard.

Im Alter von 27 Jahren. Akute Meningo-Encephalitis. Linksseitige Hemiplegie, leichte rechtsseitige Facialislähmung, Aphasie, Patient scheint noch einiges zu begreifen. Atrophie der linken oberen Extremität, Epilepsie. Schädel dick, Hirngewicht 1050 gr, Cyste in der innersten Partie der Rolandoschen Furche, auf Kosten der ersten Parietal- und aufsteigenden Frontalwindung. Rötliche Flüssigkeit, Wandungen glatt, weich, mit der Hirnsubstanz verwachsen.

Die folgenden 3 Fälle sind von Audry, der auch die Entzündung heranzieht als eine der Ursachen der Porencephalie und diese 3 Fälle als derartige kennzeichnet. Er macht darauf aufmerksam, dass Entzündungen der Rindensubstanz nach den neuern Untersuchungen sehr häufig sein sollen, aber vorzugsweise im zweiten Teil der Kindheit vorkämen und sich sehr häufig durch Erhaltung der Intelligenz auszeichneten.

IV. Fall, 1. von Audry.

Pierre Aub. (1887), $2^1/_2$ Jahre, keine Angaben über seine erblichen und persönlichen Verhältnisse und seine Krankheit. Er bekam vor 6 Monaten Konvulsionen. Körper sehr klein, Glieder mager. Der Patient befindet sich fortwährend in Krämpfen, die kaum einige Minuten am Tage aufhören. Selbst im Schlafe bekundet sich der Reizzustand in Bewegungen. Nach 18 Tagen Exitus.

Hirnbefund: Das Gehirn lässt ein vollständiges Verschwinden der Decke der Seitenventrikel erkennen. Der vordere und obere Teil beider Hemisphären fehlt und ist durch ein häutiges Gewölbe ersetzt, welches eine bestimmte Menge Flüssigkeit bedeckt. Darunter erscheint der Ventrikelboden, das Corpus striatum, der Thalamus opticus.

V. Fall, 2. von Audry.

Claude R., $2^1/_3$ Jahre mit vollem Masernexanthem, zeigt rechtsseitige Hemiplegie mit Kontrakturen. Temperatur zwischen 39^0 u. 40^0.

Hirnbefund: Die linke Hemisphäre an Volumen vermindert. Die Pia adhäriert den Windungen und ist davon nicht abzutrennen, ohne gleicher Zeit die Rindensubstanz zu zerstören.

Die Fissura Sylvii erscheint ein wenig breiter als gewöhnlich; wenn man sie auseinander zieht, entdeckt man einen ihrer Richtung folgenden Substanzverlust von 6 cm Länge. Auf einem Sagittalschnitt sieht man den Defekt sich nach vorn bis in den Frontallappen und nach hinten bis 3 cm an den Occipitallappen erstrecken. Nach innen reicht er nicht weiter als bis zum Corpus striatum, kommuniziert aber mit dem Ventrikel. Seine Wände sind weiss, glatt, bieten einen dem Rest der Hirnsubstanz ähnlichen Anblick, sind aber ein wenig narbenähnlich. Rechte Hemisphäre gesund.

VI. Fall, 3. von Audry.

Alphonse L., 9 Monate alt, stark kachektisch, als Ausdruck davon erosive Plaques am Scrotum und Abschilferung der Hohlhand. Später ebensolche Plaques an den Nates und einige zerstreute rote Papeln. Glattes Erythem an den Haken und Fussohlen. Seit das Kind nicht mehr gewickelt wird, heftige Krämpfe mit Opisthotonus.

Hirnbefund: Vordere Fontanelle breit, beim Eröffnen des Schädels entleert sich ungefähr $^1/_2$ l. bluthaltige Flüssigkeit. Dieselbe Flüssigkeit umspült das Mark. Einige weiche Gerinnsel darin, die ganze vordere Hirnsubstanz fehlt, so die Frontal- und Scheitellappen. Man findet nur Schläfen- und Occipitallappen erhalten, die erweiterten Ventrikel liegen zu Tage.

Das Mark scheint auf dem Durchschnitt gesund; in der Gegend der Lendenverdickung zeigt sich ein leichtes gelatinöses Exsudat.

VII. Fall von Binswanger.

Mann von 40 Jahren, seit der Geburt rechtsseitige Paralyse der Extremitäten, Intelligenz sehr herabgesetzt, ebenso die Sensibilität rechterseits, Atrophie der ganzen rechten Körperhälfte. Kontrakturen besonders im Arm. Seit der Geburt häufig epileptische Anfälle, oft status epilepticus, dazwischen furibunde Delirien.

Linke Hemisphäre atrophisch, der porencephalische Defekt betrifft die 1. und 3. Stirnwindung, unteres und mittleres Drittel der Zentralwindungen, die untersten Partieen des Parietallappens, endlich das Gebiet der Insel. Pia dort fest adhaerent und verdickt, ebenso Arachnoidea, wodurch kleine cystenartige Hohlräume gebildet werden. Auch an anderen Punkten der Hirnoberfläche Spuren meningitischer Prozesse. Die Arteria Fossae Sylvii war stark betroffen, eine Unterscheidung der einzelnen Aeste derselben in dem verdickten Arachnoidealgewebe nicht möglich.

Binswanger nimmt daher an, dass irgend welche Ernährungsstörungen oder aber direkt traumatische Schädigungen zu lokal entzündlichen Vorgängen in diesem Meningealabschnitt, zu Gefässobliterationen, Gefässneubildungen, anämischer Nekrose der Hirnsubstanz und Defektbildungen geführt haben.

Diese Auffassung primärer Meningealerkrankung wird noch gestützt einerseits durch die narbige Verwachsung der weichen Hirnhäute im Grunde, andererseits durch die auch an anderen Punkten der Hirnoberfläche nachweisbaren Residuen meningitischer Prozesse.

Im Folgenden sollen Fälle von Porencephalie aus Kundrat angeführt werden, die nach Ansicht ihrer Veröffentlicher auf entzündlicher Basis beruhen.

VIII. Fall, 16. von Kundrat, citiert nach Royer.

Auguste L., 19 Jahre alt. Im Alter von 3 Monaten Konvulsionen mit zurückbleibender Lähmung der rechten Seite. Geringe Atrophie des rechten Arms und Beines. Gesicht und Zunge frei von Lähmung. Sprache und Sinnesthätigkeit ungestört. Idiotismus. Tod an Phtisis pulmonum.

Sektion: Linke Schädelhöhle etwa 1″ schmäler als die rechte, Stirnbein der linken Seite verdickt. Es fehlt die ganze obere Partie der linken Hemisphäre bis zum Lacunar ventriculi und ist durch einen serösen, gleichsam hydatösen Balg ersetzt, der beim Durchsägen des Schädels eingerissen war und sein Contentum (seröse Flüssigkeit) ergossen hatte. Vom Seitenventrikel war dieser Balg durch seine Membran geschieden. Ventrikel dilatiert und mit Serum gefüllt. Das Foramen Monroi sehr erweitert. Die Seitenwand fehlt fast zur Hälfte, indem vom Corpus striatum und Thalamus opticus nur noch Rudimente, die Hälfte ihrer gewöhnlichen Grösse übrig sind, die mit knorpelhartem Rand aufsitzen.

IX. Fall, 21. von Kundrat, mitgeteilt von Meschede.

Ottilie L., 27 Jahre alt, epileptisch, mit linksseitiger unvollkommener Hemiplegie. Die Lähmung sollte aus früher Kindheit, die Epilepsie aus der Pubertätszeit stammen. Wegen Blödsinn und häufigen Zornwut-Paroxysmen 5 Jahre im Irrenhaus.

Geringe Atrophie des linken Armes mit Kontrakturen im Handgelenk. Parese des linken Beins mit genu valgum und Plattfuss. Tod an Phtise.

Sektion: Im rechten Scheitelwandbein befindet sich eine 3 Zoll lange, $^1/_2$—1 Zoll breite Oeffnung in der Gegend des Angulus frontalis, welche parallel zur Kranznaht verläuft. Unter dieser ist eine mit heller, wasserklarer Flüssigkeit gefüllte, etwa faustgrosse Höhle, die die ganze hintere Hälfte der rechten Hemisphäre des Grosshirns einnimmt. Auf ihrem hügeligen Grund sieht man vorn einen Teil des Ammonshorns, bedeckt vom Plexus choroideus, mitten und hinten weisse Hirnsubstanz, welche in der Mittellinie einen vom Ammonshorn nach hinten sich ziehenden und unter sanften Erhebungen in die Medullarsubstanz des hinteren Lappens sich verlierenden Wulst bildet.

Der Defekt wird geschlossen von einer fibrösen, die Lücke im Scheitelbein ausfüllenden Bindegewebshaut und einer an der Innenseite ihr dicht anliegenden sehr dünnen, zarten, gallertartig durchscheinenden Membran, in die die zarten Häute übergehen.

Die Oberfläche des von der erwähnten Oeffnung sichtbaren Teils des Ammonshorns und des beschriebenen Wulstes ist mit einem sehr verdickten, mit grossen, hellen Granulationen besetzten Ependym bekleidet.

Am Cerebellum Atrophie der rechten Hemisphäre.

Aus dem mikroskopischen Befund ergibt sich, dass die innere Auskleidung der oberen und der Seitenwand aus zartem, fibrillärem, welligem Bindegewebe mit vielen gelbbraunen und rosttarbenen Pigmentanhäufungen besteht, deren netzförmige Anordnung an Gefässverzweigungen erinnert. An der rechten Seitenwand ist der Uebergang von Gehirnsubstanz durch ein festes Gewebe, aus dichtem fibrillärem Bindegewebe, feinkörnigen Massen, mit vielen Kernen und zahlreichen Gefässen bestehend, gegeben, in welches eine Menge Psammonkörner eingestreut sind.

X. Fall von Kundrat, mitgeteilt von Royer.

Paul Valentin, 41 Jahre, Metzger und Pferdehändler aus Erlangen, bis zum 15. Lebensjahre gesund. Plötzlich Kopfschmerzen, Lähmung der ganzen linken Körperhälfte und 3 wöchentliche Bewusstlosigkeit. Später epileptische Anfälle bis zum Tode in Pausen von einigen Wochen bis einigen Monaten. Die Konvulsionen während der Anfälle betrafen immer die linke Körperhälfte, rechts war Ruhe. Intelligenz gut, Tod an Lungenschwindsucht.

Hirnbefund: Die rechte Hemisphäre in der vordern Hälfte ganz defekt, die Windungen etwas schmäler als links und im Seitenteil zahlreiche Windungen ganz fehlend. Die Häute sind hier über einen erweiterten Spalt ausgespannt, in welchen sich die rechtsseitige Zentralfurche verliert und in den nur einzelne rudimentäre Windungen hineinragen; die erhaltenen Reste der Zentralwindungen nicht auffällig deformiert. Die Stelle des Hirndefektes wird eingenommen durch eine mit Serum gefüllte Höhle, die nach innen (nach den Seitenventrikel zu) begrenzt ist durch eine dem Ependym des Seh- und Streifenhügels entsprechende starke, durchscheinende Membran, nach aussen durch die über die Spalte glatt weggespannten innern Häute. Nach der Eröffnung der 7 cm langen und 3—4 cm breiten Höhle zeigt sich dieselbe allenthalben durchzogen von sehr feinen fibrösen Strängen und äusserst zarten, mit fein injicierten Gefässen versehenen Membranen, die unter einander ein netzförmiges Maschenwerk bilden. An die Höhle grenzt, besonders nach vorne eine bis mehrere Linien dicke, derbe, kallöse, weisslich glänzende Gewebsschicht, die ganz allmählich in die normale Hirnsubstanz übergeht.

Die mikroskopische Untersuchung der, wie oben erwähnt, an die porencephalischen Höhle angrenzenden kallösen Gewebsschicht zeigt dieselbe bestehend aus teils ganz fein granulösen (ganz das Aussehen gewucherter Neuroglia bietendem) teils auch (nur an kleinen Stellen) fein fibrillärem Bindegewebe, welches allenthalben von in mässigen Abständen stehenden runden und ovalen Kernen durchsetzt ist. An einzelnen Stellen findet sich auch ziemlich derbes, lockiges Bindegewebe, meist mit vielen ovalen Kernen, die oft in enormer Menge angehäuft sind.

XI. Fall, 37. von Kundrat.

Dollmatsch Rosa, 63 Jahre alt, im Alter von 45 Jahren plötzlich auf der rechten Seite gelähmt. Untere Extremität paretisch, obere kontrakturiert. Epileptische Anfälle alle 4—6 Wochen, später seltener. In den letzten Jahren anamnestische Aphasie. Tod an Lungenentzündung.

Hirnbefund: Die harte Hirnhaut wenig gespannt, die innern Häute an der Konoxität etwas getrübt, stark serös infiltriert. In der Gegend der linken Insel und des Klappdeckels ein vorn verdickter und getrübter, Arachnoidea überbrückter tiefer, grubiger Substanzverlust. Derselbe ist mit klarem Serum gefüllt und reicht anscheinend bis auf die Wand der Seitenventrikel hinein. Die Wände des Substanzverlustes sind überkleidet von einer etwas bräunlichen, nicht vollkommen glatten, dichten Bindegewebsmembran, die in Form einer Schwiele den blossgelegten Markmassen aufsitzt und am Rande des Substanzverlustes an den hier verdickten Hirnhäuten endet.

Die Untersuchung der Wandauskleidung des Defektes gibt nur das gewöhnliche Bild encephalitischer Narbenbildung.

Dieser Fall wird von Kundrat ausdrücklich als auf einer Entzündung beruhend hervorgehoben und ist deshalb hier erwähnt, obwohl man bei dem Alter der Patientin viel eher an einen apoplektischen Insult denken könnte.

XII. Fall, 17. v. Kundrat, mitgeteilt von Roger nach Abercrombie.

Ein 11jähriger Knabe erblindete im Laufe eines Jahres fast vollständig. Dann Veitstanzähnlicher Anfall mit 3tägigem Sprachverlust. Hierauf rechtsseitige Hemiplegie. Starke Kopfschmerzen. Bisweilen noch öfter mehrtägiger Sprachverlust. Tod ein Jahr nach der Lähmung nach einer Schlafsucht von 5 Wochen.

Sektion: An der Oberfläche der linken Hemisphäre hatten die Membranen mit dem mittleren Hirnlappen eine ausgedehnte Verwachsung gebildet. Als man sie von dieser Stelle aufhob, ergoss sich eine grosse Menge Flüssigkeit und bei fernerer Untersuchung fand man, dass sie aus einem Sack einer ungeheuren Wasserblase gekommen war, welche in der linken Seitenhöhle lag. Sie enthielt gegen 16 Unzen heller Flüssigkeit und in den eigentlichen Höhlen der Ventrikel fanden sich ebenfalls mehrere Unzen.

XIII. Fall, eigene Beobachtung.

Anamnese nach Angaben des Vaters:

Edda Fiek, am 29. Dezember 1885 als normales, aber schwächliches Kind geboren. Mit 14 Monaten bekam sie plötzlich heftige Krämpfe mit Verdrehen der Augen, des Kopfes und der Glieder, wobei die ganze linke Seite gelähmt wurde, incl. Stimmband. Die Krämpfe dauerten 5—10 Minuten und wiederholten sich in den ersten 8 Tagen alle 2—3 Stunden. Später traten sie täglich einmal und nach Monaten in der Woche einmal auf. Mit zwei Jahren Entwickelung

der Zähne, die bald wieder verloren gehen. Die Krämpfe wiederholten sich immer noch in Pausen von 8—10 Tagen. Vom dritten Jahr an wurden die Krämpfe immer seltener.

Das Kind soll sich von da an geistig und körperlich gut entwickelt haben.

Im Juni 1895 bekam es plötzlich einen Krampfanfall der bedeutend schwerer war als die früheren, die zwar mit Bewusstlosigkeit einhergingen, aber nur 5 Minuten dauerten.

Die neuen Anfälle währten 3—4 Stunden und waren ebenfalls mit Bewusstlosigkeit verbunden; die Sprache stellte sich ungefähr immer erst eine Stunde nach dem Wiedererwachen ein.

Diese Anfälle wiederholten sich jeden Monat einmal, dann kam eine Pause von 5 Monaten, und im Dezember 1896 erfolgte der Exitus während eines Anfalls.

Im September 1894 war das Kind auf beiden Augen an Hornhautentzündung erkrankt, die in andauernde Trübung der Cornea überging. Soweit die Angaben des Vaters.

Interessant ist, dass im W.-S. 1892/93 die Kleine in der Münchener mediz. Klinik mit Athetose (Chorea posthemiplegica) nach cerebraler Kinderlähmung vorgestellt wurde. Im Diarium heisst es darüber:

Fiek Edda, 7 Jahre, ambulatorisch vorgestellt am 16. November.

Arm und Hand, Schenkel und Fuss linkerseits in der Ernährung zurückgeblieben. Der Fuss in Spitzfusstellung; die linke Oberextremität macht die eigentümlichen Bewegungen der Athetose. In den Beugern und Streckern der linken Hand fortwährende Unruhe, sodass die Finger in ununterbrochener Bewegung sich befinden.

Aus dem Sektionsbericht:[1])

Schädeldach dünnwandig, sehr blutreich, symmetrisch. Im Längsblutleiter nur flüssiges Blut. Bei Herausnahme des Gehirns entleert sich aus dem Subarachnoidealraum sehr reichliche wässerige Flüssigkeit. Die weichen Hirnhäute über der linken Hemisphäre durchsichtig, glatt, wenig injiziert, über der ganzen rechten Hemisphäre dagegen polsterartig, milchig getrübt, fibrös verdickt. Ueber dem unteren Teil des Scheitellapens überspannt diese eine gut Hühnerei grosse, mit wässeriger, klarer Flüssigkeit erfüllte Höhle, welche sich tief in die rechte Hemisphäre einsenkt. Ihre grösste Länge beträgt $4^1/_2$, ihre grösste Breite $2^1/_2$ cm. Die Windungen in der unmittelbar an Umgebung der Höhle, in einem Gebiet, dessen Länge zur Breite sich verhält wie $9 : 4^1/_2$, sind hochgradig atrophisch, kammförmig zugeschärft, von knorpelartiger Härte, grauweiss, stellenweise leichte Transparens zeigend. Sie sind plötzlich in ihrem Verlauf unterbrochen und hören mit scharfem Rand auf. Der Grund der Aushöhlung ist von einer fibrösen, stark vaskularisierter Membran ausgekleidet. Mehrere grössere Gefässe ziehen in der Richtung von unten nach oben durch das Lumen des Hohlraums.

Linke Hemisphäre weich, ziemlich blutreich. Blutpunkte der weissen Substanz rasch zerfliessend.

---

[1]) Sektions-Journal Nr. 1010 1896.

Die basalen Hirnhäute beider Hemisphären sind glatt und durchsichtig, Gefässe zartwandig und kollabiert. Die Zeichnung der basalen Ganglien im allgemeinen gut erkennbar, nur im rechten Thalamus opticus mehrere, stachlige, zircumskripte weissliche Herde von sehr vermehrter beinah knorpeliger Härte.

Rückenmark mit geringem epiduralem Fett. Dura mater mit den weichen Häuten an mehreren Stellen innig verwachsen und stellenweise schwielig verdickt. Die weichen Häute zeigen mehrfach fibröse Einlagerungen von strahliger, weisslicher Beschaffenheit. Brustmark weich; die weisse Substanz stark vorquellend, die graue eingesunken.

Hirngewicht 915 gr.

Anatomische Diagnose:

Porencephalie des rechten Grosshirns; chronische fibröse Lepto-Meningitis.

Tod durch cerebrale Erstickung im epileptischen Anfall; multiple Pleura- und Perikardialekchymosen, venöse Hyperämie der Trachealschleimhaut und der Nieren. Akutes Lungenödem.

Uterus infantilis (Länge 3 cm, davon 2 auf den Cervix fallend,) Thymus persistenz. Sonstige innere Organe ohne Befund.

Die mikroskopische Untersuchung der Defektgrenzen zeigte die nervöse Substanz in gewisser Entfernung vollständig geschwunden und ersetzt durch dichte Gliamassen mit zahlreichen Vakuolen und Rundzellen. Die Gefässe zeigten sich nicht vermehrt, noch ihre Wandungen verdickt. Das Ependym der Ventrikel war gut erhalten und ohne Veränderung.

Beruhte nun die Bildung des porencephalischen Defektes in diesem Falle auf einem entzündlichen Prozesse oder nicht? Auf Grund des Befundes an den Hirnhäuten, Trübung und fibröse Verdickung und der mikroskopischen Untersuchung, welche Bildung eines dicken Narbengewebes und Schwund der Nervensubstanz erkennen liess, kann man die Frage wohl bejahen. Ob es sich um eine Polioencephalitis im Strümpellschen Sinne oder eine Entzündung auf anderer, vielleicht luetischer Basis handelte, das ist nicht sicher zu entscheiden. Für letztere Annahme spricht wenigstens die chronische, fibröse Leptomeningitis spinalis und die Keratitis im Alter von 9 Jahren, die nach Angabe des behandelnden Arztes sehr verdächtig auf Lues war. Man muss zur Erklärung der Entstehung des Defektes annehmen, dass die Entzündung einerseits die Nekrose der nervösen Substanz, vielleicht infolge der mangelhaften Blutzufuhr von seiten der ebenfalls betroffenen Piagefässe, andererseits durch ihren Reiz eine Wucherung des Gliagewebes der Umgebung veranlasste. Allmählich wurden die Zerfallmassen resorbiert und das Lumen der entstandenen Höhle dafür durch angefüllt, während an den Grenzen sich dichtes Narbengewebe bildete. Die Atrophie der umgebenden Windungen lässt sich dadurch erklären, dass der entzündliche Prozess auch ihre Ernährung ungün-

stig beeinflusste, und der Druck des sich zwischen Pia und Hirnmasse ansammelnden Serums ihrer normalen Entwickelung hinderlich war.

Dies waren ungefähr die prägnantesten Fälle, wo mit mehr oder weniger Sicherheit die Porencephalie auf entzündlicher Basis beruht. Es dürfte nun angemessen sein, das Verhältnis der Porencephalie zur cerebralen Kinderlähmung näher zu betrachten.

Wenn man die anatomischen Veränderungen im Gehirn bei cerebraler Kinderlähmung untersucht, so findet man, dass zunächst alle die Läsionen, die beim Erwachsenen im Anschluss an Hemiplegieen zu finden sind, auch bei Kindern oft gefunden werden. Das gibt Strümpell zu, nur verweist er darauf, dass die Verhältnisse, welche den Erwachsenen zu cerebralen Lähmungen disponieren, bei Kindern sehr viel seltener zu treffen seien, ferner, dass gewisse Symptome der Polioencephalitis acuta, nämlich Fieber, Erbrechen, allgemeines Unwohlsein, allgemeiner Natur wären, und von denen bei Gehirnläsionen Erwachsener erheblich abwichen. Darauf muss man aber erwidern, dass diese Allgemeinsymptome sehr selten ausgesprochen zu finden sind. Ranke berichtet z. B. über 9 Fälle von cerebraler Kinderlähmung im Sinne Strümpells und sagt: „Ueber das Initialstadium war meist nicht viel genaues zu erfahren, einigemale scheint es ganz gefehlt zu haben. In anderen Fällen wurden Krämpfe und Bewusstlosigkeit beobachtet. Ueber das damit verbundene Fieber waren keine genauen Angaben zu erhalten, in einigen Fällen wurde entschieden behauptet, es sei überhaupt kein Fieber vorhanden gewesen."

Zur Annahme, dass ein infektiöses Agens, wie Strümpell behauptet, die Polioencephalitis acuta verursache, vermag Ranke noch keinen genügenden Grund zu finden. Keiner von den 9 Fällen kam zur Sektion, sodass der Nachweiss der spezifisch anatomischen Veränderung, nämlich nach Strümpell der Ausgang in Porencephalie nicht zu führen war. Dagegen hat Gaudard 80 Fälle von cerebraler Kinderlähmung gesammelt, die zur Sektion kamen. Allerdings ist auch hierbei sehr schwer zu entscheiden, was nach dem klinischen und anatomischen Bilde zu urteilen, zur Strümpellschen Polioencephalitis acuta infantum zu rechnen ist. Die etwa hierher zu zählenden Fälle sind oben angeführt. In der weitaus überwiegenden Mehrzahl der secierten Fälle fand man aber Cysten, Residuen von Blutungen, Narben etc. wie auch bei Erwachsenen, und fast immer Atrophie und Sclerose der betreffenden Hemisphäre. Wallenberg sagt am Schlusse seiner Arbeit: „Das von Strümpell beschriebene Krankheitsbild hängt nicht von der Art der Erkrankung, auch nicht von

einer spezifischen Lokalisation in der grauen Rindensubstanz des Grosshirns ab, sondern wird in allen Fällen beobachtet, in welchen eine mehr oder minder plötzliche Läsion im Verlaufe der motorischen Bahnen von der motorischen Rindenregion an bis zur Medulla oblongata hin stattfindet.“ Er führt dann die schon öfter erwähnten Ursachen für derartige Läsionen an, darunter auch Entzündungen der Meningen sowohl wie der Hirnsubstanz selber, vielleicht im letzteren Falle primär von den Gefässen ausgehend. Er nimmt aber mit Bernhardt an, dass die endgültige anatomische Veränderung sich als eine Atrophie und Sklerose aller eine Hirnhemisphäre zusammensetzenden Elemente darstelle. Bei dieser Atrophie seien die motorischen Rindenregionen gewöhnlich am meisten, sehr selten aber ausschliesslich beteiligt. Im letzteren Falle allein könne von Porencephalie gesprochen werden. Nach Ross ist die ursprüngliche Läsion bei cerebraler Kinderlähmung eine kortikale, durch Hämorrhagieen oder Erweichungen oder durch eine lokale, oft auf Traumen zurückzuführende Encephalitis bedingte Läsion. Die betroffene Hemisphäre bleibe meist im ganzen in der Entwickelung zurück. In anderen Fällen finden sich ganz umschriebene, einseitige oder doppelseitige Substanzverluste (Porencephalie Hesihels). Endlich möge noch ein Fall von Heubner erwähnt werden mit ausgesprochenen Symptomen der Polioencephalitis acuta, bei dem die Sektion zwar eine Porencephalie, aber veranlasst durch einen alten, kanalisierten Thrombus infolge von Endocarditis ergab. Man kann also wohl nur sagen, dass bei der Polioencephalitis acuta infantum sich ein porencephalischer Herd bisweilen findet, in den meisten Fällen aber eine Atrophie der Hemisphären oder Läsionen an sonstigen Prädilektionssitzen für Blutungen und Embolieen.

Was endlich die Frage anlangt, ob ein entzündliches Agens der cerebralen Kinderlähmung und ihren anatomischen Veränderungen im Gehirn zu Grunde liegen kann, so müssen wir diese Frage bejahen. Es ist allerdings, wie Strümpell mit Recht hervorhebt, die nicht eitrige Encephalitis in den Lehrbüchern der pathologischen Anatomie bisher entweder gar nicht erwähnt oder nur ganz nebensächlich behandelt worden. Dass eine derartige Encephalitis vorkommen kann, darüber ist wohl kein Zweifel. Sehen wir doch eine ähnliche entzündliche Demarkation bei Hämorrhagien oder embolischen Herden oft genug. Ferner ist an die Polioencephalitis acuta haemorrhagica superior von Wernecke zu erinnern. Was aber bei der nicht eitrigen Encephalitis das primär Betroffene ist, darüber divergieren die Meinungen noch sehr. Strümpell hält die graue Rindensubstanz für

das primär Afficierte. Ihm zur Seite stehen Boneville und Regnard, die bei Beschreibung der partiellen Epilepsie im Anschluss an cerebrale Kinderlähmung ebenfalls eine entzündliche Läsion im Rindengebiet als Ursachen annehmen. Jendrassik und Marie sind der Ansicht, dass in den meisten Fällen von cerebraler Kinderlähmung ein entzündlicher Prozess an den Gefässen, eine Perivasculitis, die Ursache sei, nur fügen sie hinzu, dass nicht eine Porencephalie, sondern eine Atrophie und Sklerose daraus zu resultieren pflege. Kundrat ist ebenfalls für primäre Gefässerkrankung, insbesondere Endarteritis syphilitica, ebenso Huguenin; Binswanger und Gaudard in einigen Fällen für Meningitis, Limbeck nimmt mit seiner Encephalitis congenita neonatorum von Virchow mit primärer Erkrankung der Marksubstanz eine etwas vereinzelte Stellung ein. Von einigen Autoren wird das Vorkommen dieser letzten Art von Encephalitis bestritten, und der dabei sich abspielende Verfettungsprozess als physiologisch hingestellt. Lambl wirft die Frage auf, ob nicht derartige Gehirne quasi ein locus minoris resistentiae bei Entstehung von Porencephalie bilden.

So sieht man, dass nach der heutigen Ansicht der Forscher zwar porencephalische Defekte sehr wohl auf entzündlichen Vorgängen am Gehirn beruhen können, dass aber die Ursachen für Porencephalie ebenso verschieden sind wie die für cerebrale Kinderlähmung. Unter den Residuen dieser letzteren Erkrankung wird man bisweilen einen narbigen porencephalitischen Herd finden, aber deshalb nicht sagen können, es sei hierbei eine Polioencephalitis acuta die Ursache gewesen. Was endlich die Polioencephalitis acuta Strümpells anlangt, so ist sie nur ein Symptomenkomplex, wie er bei cerebraler Kinderlähmung vorkommen kann; weder die Lokalisation des dabei sich am Gehirn abspielenden Prozesses noch die resultierende Veränderung ist eine bestimmte, so dass es sich empfehlen dürfte, obigen Ausdruck entweder gar nicht oder nur mit sehr grosser Vorsicht zu gebrauchen.

Zum Schlusse sei Herrn Obermedizinalrat Prof. Dr. Bollinger für Uebernahme des Referats, Herrn Dr. H. Dürck, Assistent am pathologischen Institut und Herrn Dr. Ferd. May, prakt. Arzt in München, für Ueberlassung des Falles und für ihren Aufwand an Zeit und Mühe der beste Dank gesagt.

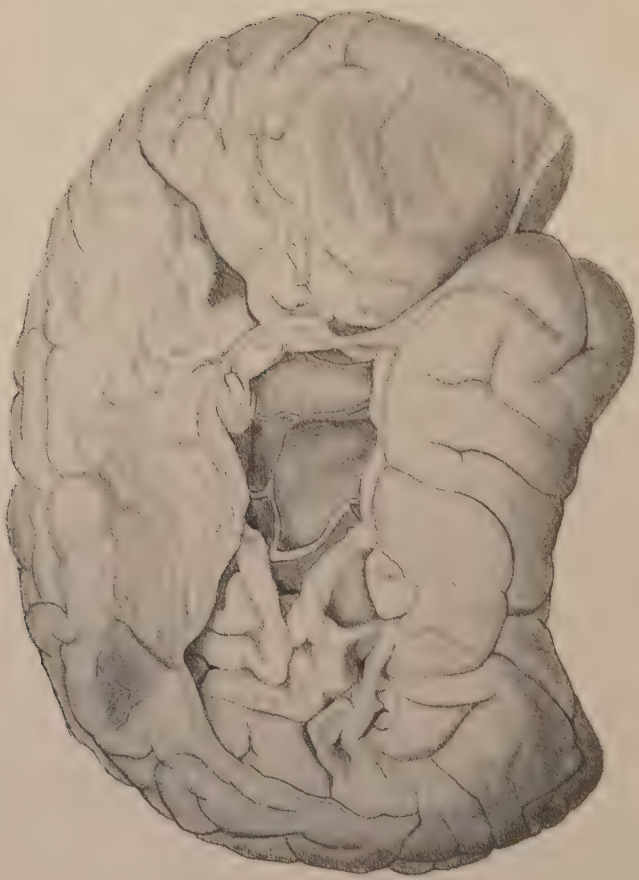

Litteratur.

Kundrat, Die Porencephalie, Graz 1882.

De la Croix, Virch. Arch. 97. Bd.

Binswanger, Virch. Arch. 87. u. 102. Bd. u. 14.

Otto, Porencephalie, Arch. für Psych. XVI.

Schattenberg, Ueber einen umfangreichen, porencephalischen Defekt bei einem Erwachsenen, Beitrag zur path. Anat. von Ziegler. V. 1889.

Sperling, Arch. für path. Anat. Bd. 91.

Audry, Les porencephalies, Rev. de med. VIII. 1888.

Huguenin, v. Ziemssens Handbuch XI. u. Suppl. B.

Chiari, Jahrbuch der Kinderheilkunde, XV.

Limbeck, Zur Kenntnis der Enceph. cong. und ihre Beziehungen zur Porenceph., Prager Zeitschrift für Heilkunde Bd. VII.

Schüle, Zeitschr. für Psych. 26. Bd.

Wennike, Lehrbuch der Gehirnkrankheiten, Kassel 1881.

Déjerine, Contrib. à l'étude anat.-path. de l'hémiplegie cérébrale infantile, Arch. de phys. III. 1891.

Hoven, Zur Anat. der cerebralen Kinderlähm. Arch. für Psych. XIX. 1888.

Strümpell, Cerebrale Kinderlähm., Jahrbuch für Kinderheilk. XXII. 1885; Primäre akute Encephalitis, D. Arch. für klin. Mediz. 47. Bd. 1890.

Ranke, Ueber cerebrale Kinderlähmung. 1885.

Wallenberg, Zur path. Anat. der Chorea, Arch. für Psych. XXIII. 1891.

Kast, Zur Anat. der cerebralen Kinderlähm. Arch. für Psych. Bd. 18. 1887.

Gaudard, Contrib. à l'étude de l'hémiplegie cérébr. infant. Thèse. Genève 1884.

Bourneville et Regnard, Iconographie photographique de la Salpêtrière. Paris 1878.

Marie et Jendrassik, Contrib. à l'étude de l'hémiatrophie cérébrale par sclérose lobaire, Arch. de phys. V. 1885.

Kreuser, Erworbene Porencephalie, Zeitschr. für Psych. 48. Bd. 1891.

Lehmann's medicin. Handatlanten

nebst kurz gefassten Lehrbüchern.

Bd. I. **Atlas und Grundriss der Lehre vom Geburtsakt und der operativen Geburtshilfe.** In 126 farbigen Abbildungen von Dr. O. Schäffer Privatdocent an der Universität Heidelberg. IV. vielfach erweiterte Auflage. Preis eleg. geb. *M.* 5.—.

Bd. II. **Atlas der Geburtshilfe.** II. Teil: **Anatomischer Atlas der geburtshilflichen Diagnostik und Therapie.** Mit 145 farbigen Abbildungen und 272 Seiten Text, von Dr. O. Schäffer. Preis *M.* 10.—.

Bd. III. **Atlas und Grundriss der Gynäkologie,** in 172 farbigen Abbildgn. und 279 Seiten Text, von Dr. O. Schäffer. Preis *M.* 10.—.

Bd. IV. **Atlas der Krankheiten des Mundes, der Nase und des Nasenrachenraumes.** In 64 color. Abbildungen dargestellt von Dr. med. L. Grünwald. Preis eleg. geb. *M.* 6.—.

Bd. V. **Atlas und Grundriss der Hautkrankheiten.** In 65 color. Tafeln herausgegeben von Professor Mracek Preis eleg. geb. *M.* 14.—.

Bd. VI. **Atlas und Grundriss der Geschlechtskrankheiten.** Mit 72 color. Tafeln herausgeg. von Prof. Mracek. Preis eleg. geb. *M.* 14.—.

Bd. VII. **Atlas und Grundriss der Ophthalmoscopie und ophthalmoscopischen Diagnostik.** Mit 138 farbigen u. 6 schwarzen Abbildungen. Herausgegeben von Prof. Dr. O. Haab in Zürich. II. vielfach erweiterte Auflage. Preis eleg. geb. *M.* 10.—.

Bd. VIII. **Atlas und Grundriss der traumatischen Fracturen und Luxationen.** Mit 200 farbigen und 200 schwarzen Abbildungen. Von Prof. Dr. Helferich in Greifswald. IV. umgearbeitete und vermehrte Auflage. Preis eleg. geb. *M.* 12.—.

Bd IX. **Atlas des gesunden und kranken Nervensystems** nebst Abriss der Anatomie, Pathologie und Therapie desselben. Von Dr. Ch. Jakob. Mit einer Vorrede von Prof. Dr. Ad. v. Strümpell. Preis *M.* 10.—.

Bd. X. **Atlas und Grundriss der Bacteriologie und bacteriolog. Diagnostik.** Mit 558 in 15 fachem Farbdruck ausgeführten Originalbildern. Von Prof. Dr. K. B. Lehmann und Dr. R. Neumann in Würzburg. Preis eleg. geb. *M.* 15.—.

Bd. XI./XII. **Atlas und Grundriss der pathologischen Anatomie.** In 120 farbigen Tafeln. Von Prof. Dr. O. Bollinger. 2 Bde. Preis eleg. geb. à *M.* 12.—

Bd. XIII. **Atlas und Grundriss der Verbandlehre** v. Professor Dr. A. Hoffa in Würzburg. In 128 Tafeln. Preis eleg. geb. *M.* 7.—.

Bd. XIV. **Atlas und Grundriss der Kehlkopfkrankheiten.** In 44 farbigen Tafeln. Von Dr. L. Grünwald. Preis eleg. geb. *M.* 8.—

Bd. XV. **Atlas und Grundriss der internen Medicin und klin. Diagnostik.** In 68 farb. Tafeln. Von Dr. Chr. Jakob. Preis eleg. geb. *M.* 10.—

Bd. XVI. **Atlas und Grundriss der chirurg. Operationslehre.** Von Docent Dr. O. Zuckerkandl in Wien. Mit farb. Tafeln und 217 Abbildungen im Texte. Preis eleg. geb. ca *M.* 10.—

Bd. XVII. **Atlas der gerichtlichen Medicin** v. Hofrat Prof. Dr. E. v. Hofmann in Wien. Mit ca. 100 farbigen Abbildungen und 193 Text-Illustrationen. Preis eleg. geb. *M.* 15.—

Bd. XVIII. **Atlas und Grundriss der äusseren Krankheiten des Auges.** Von Prof. Dr. O. Haab in Zürich. Mit 40 farbigen Tafeln. Preis eleg. geb. *M.* 10.—

Kgl. Hof-Buchdruckerei Kastner & Lossen, München.